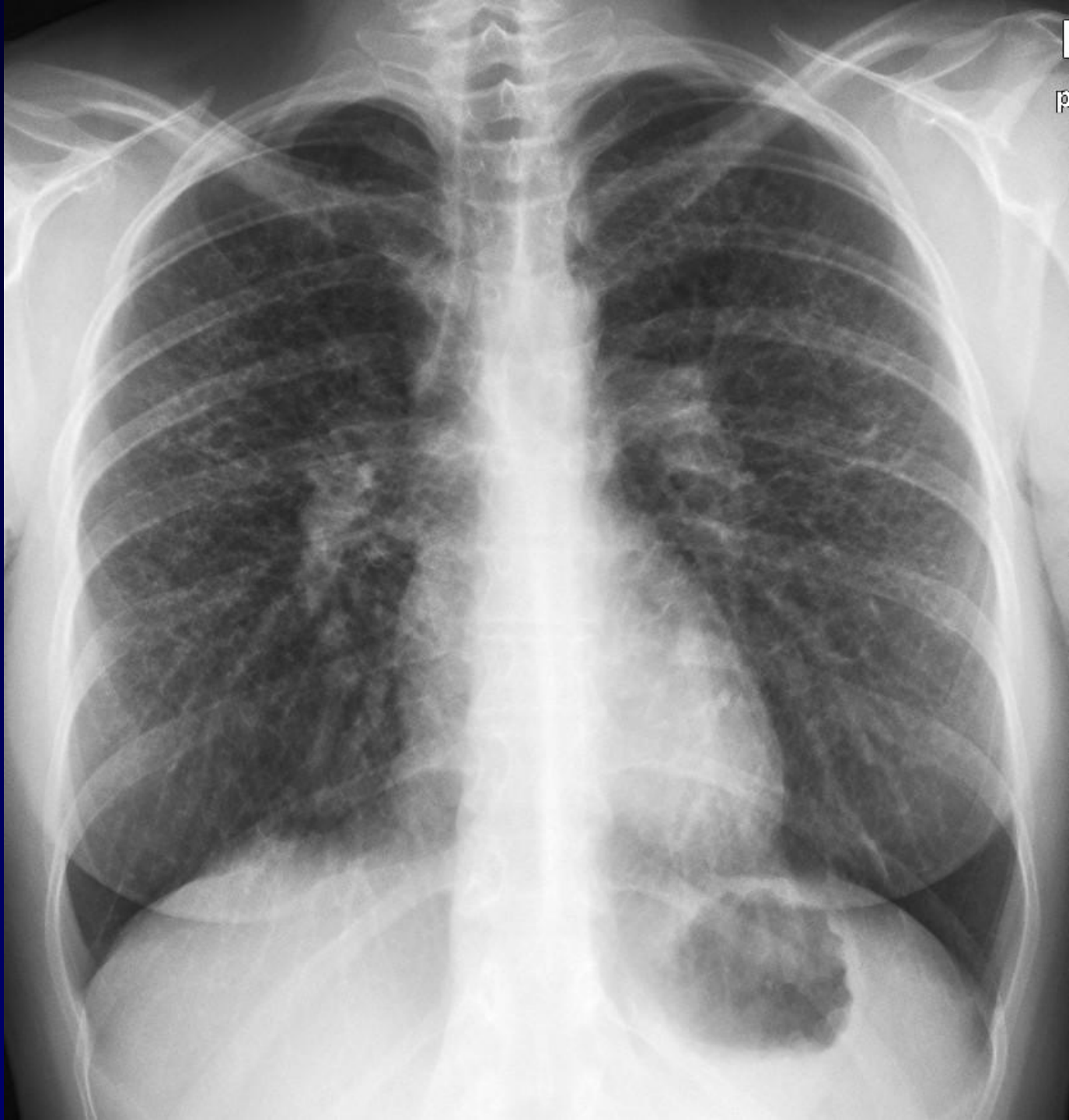



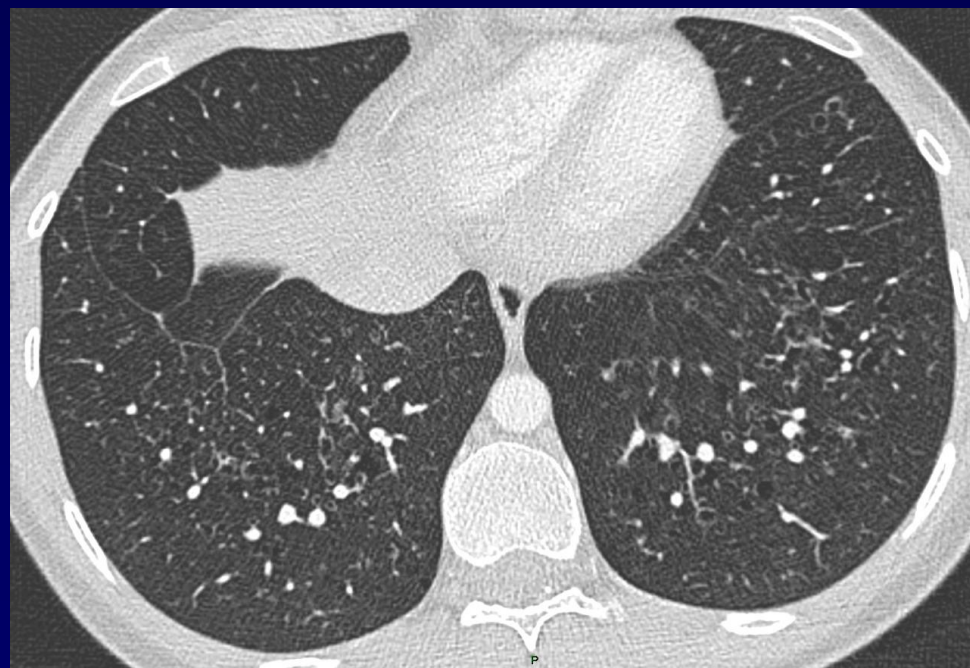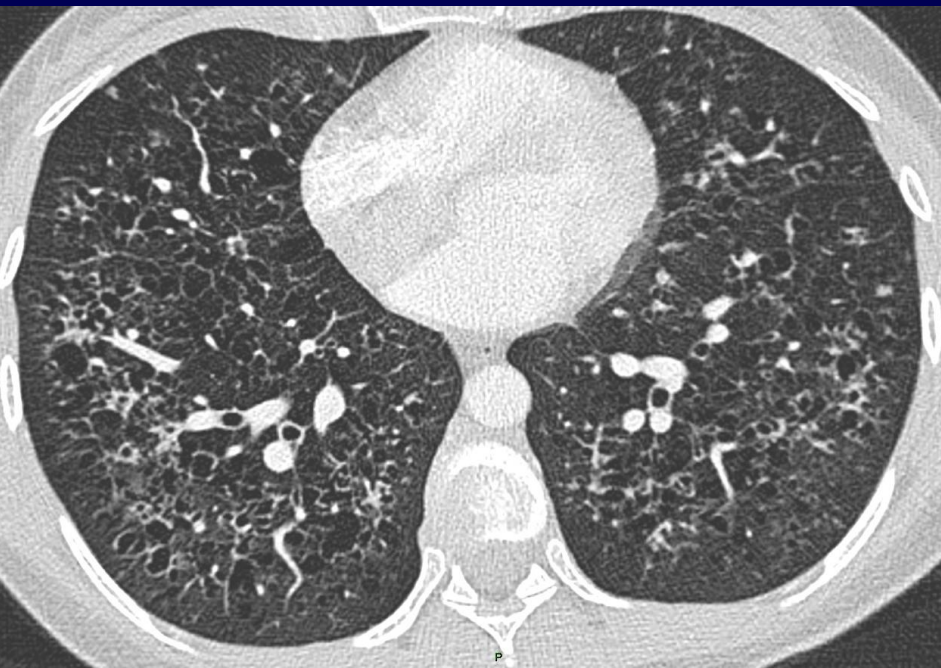
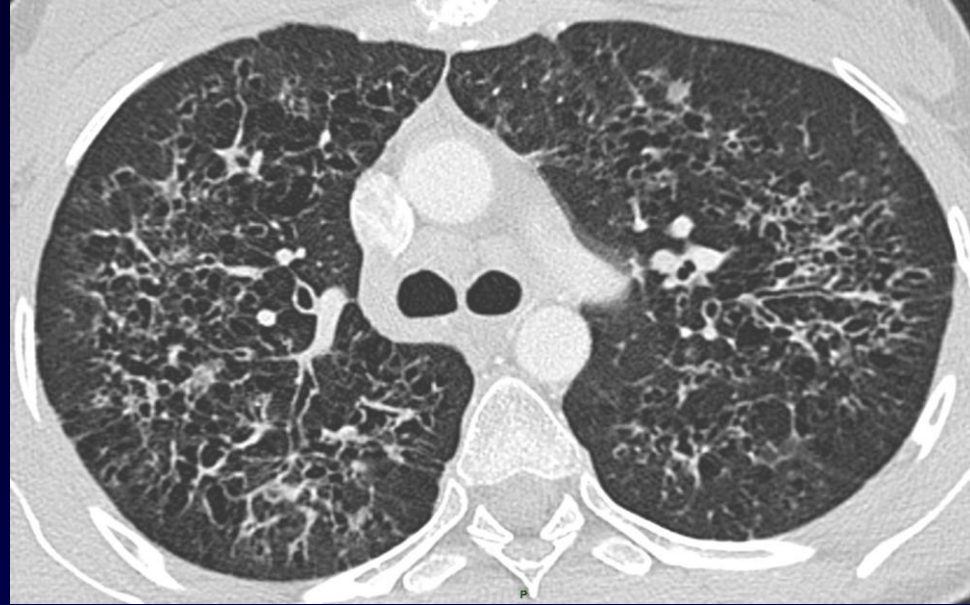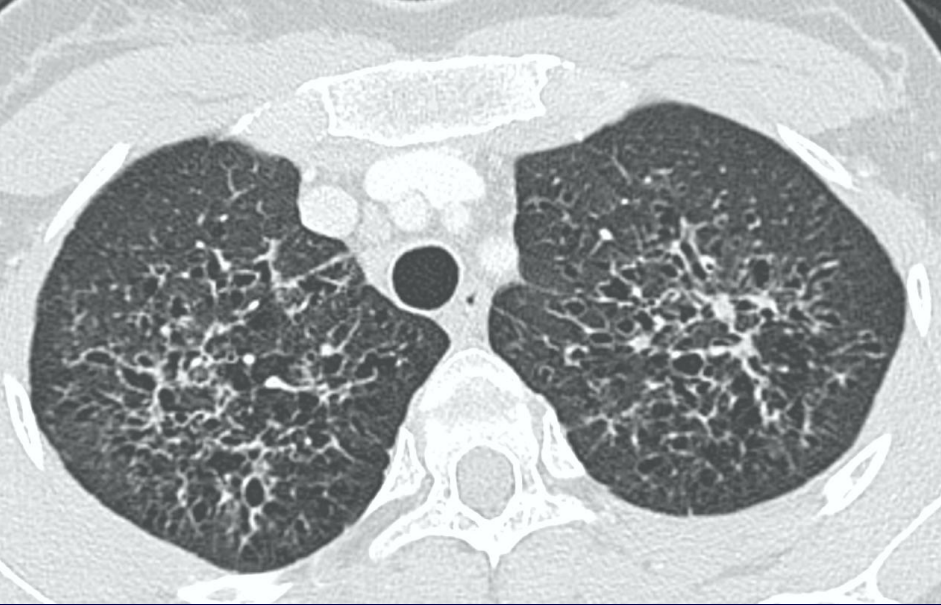MP Debray

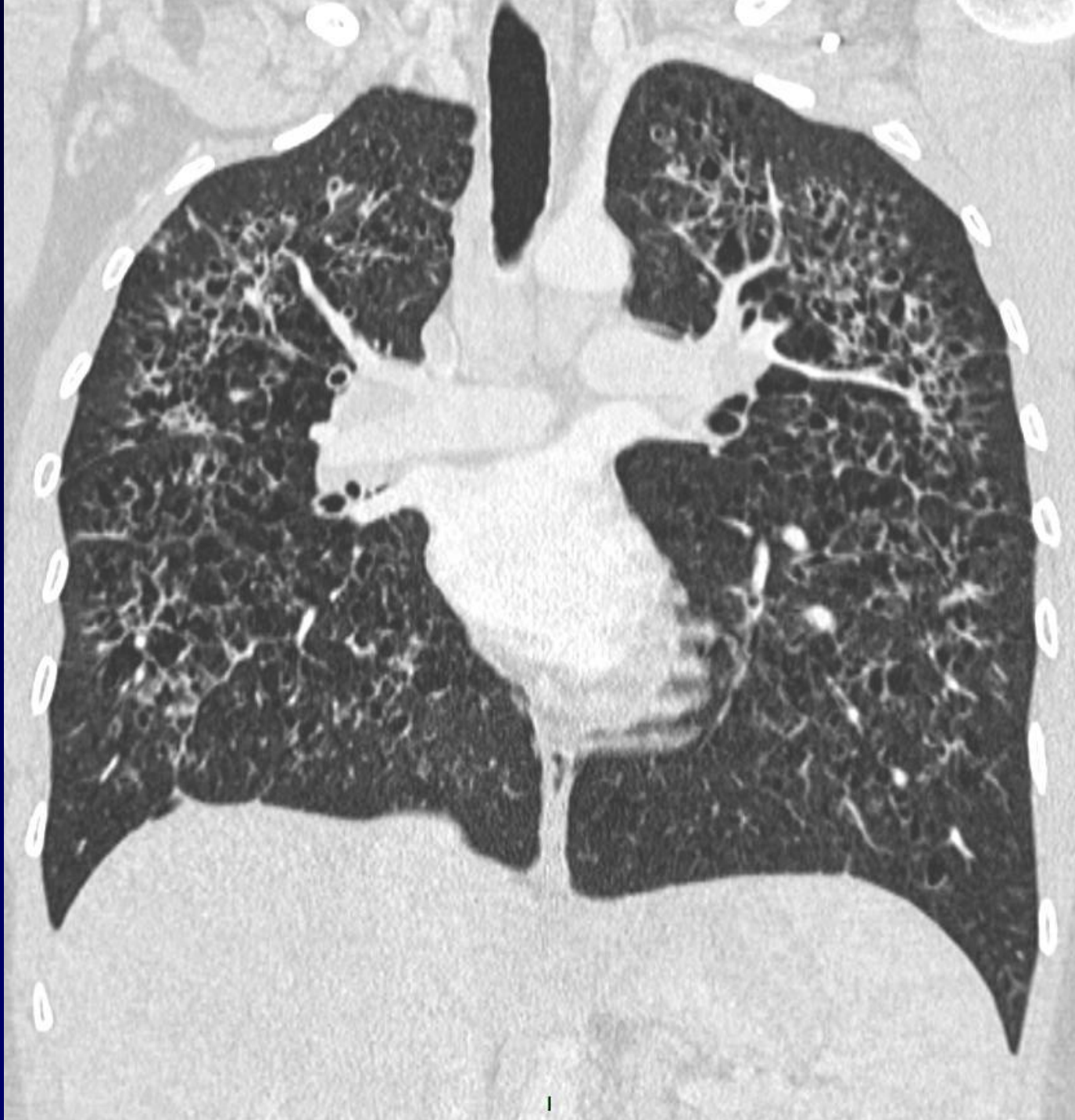
Femme de 29 ans

Dyspnée d'effort modérée

Douleurs dentaires









Diagnostic ?



Diagnostic

Histiocytose à cellules de Langerhans

Atteinte pulmonaire et osseuse (mandibule)